Etude par approche métabonomique et histopathologique d'une surconsommation en saccharose chez la souris.

Maurois P*, Conotte R*, Kahvecioglu Z*, Slomiany Ch, Vamecq J***, et Colet J.M***

*** Serv. de Biologie humaine et toxicologie, UMONS ** INSERM 1003, V.d'Ascq, ULille,***INSERM HMNO, CHRU Lille**

Introduction

La consommation excessive d'aliments hypercaloriques est bien connue pour induire des altérations métaboliques complexes (syndrome métabolique, obésité, diabète, NAFLD : non alcoholic fatty liver disease, NASH : non alcoholic steatohepatitis…). La consommation de saccharose seul (donc de glucose et fructose) pourrait induire des altérations métaboliques et histopathologiques similaires dans l'organisme. Donc, nous avons évalué les changements métaboliques des urines par RMN du proton et les altérations histopathologiques hépatiques survenant chez la souris SWISS soumise durant 4 semaines à un régime purifié contenant 71.5% en saccharose et 5% d'huile de maïs.

Matériel et Méthodes

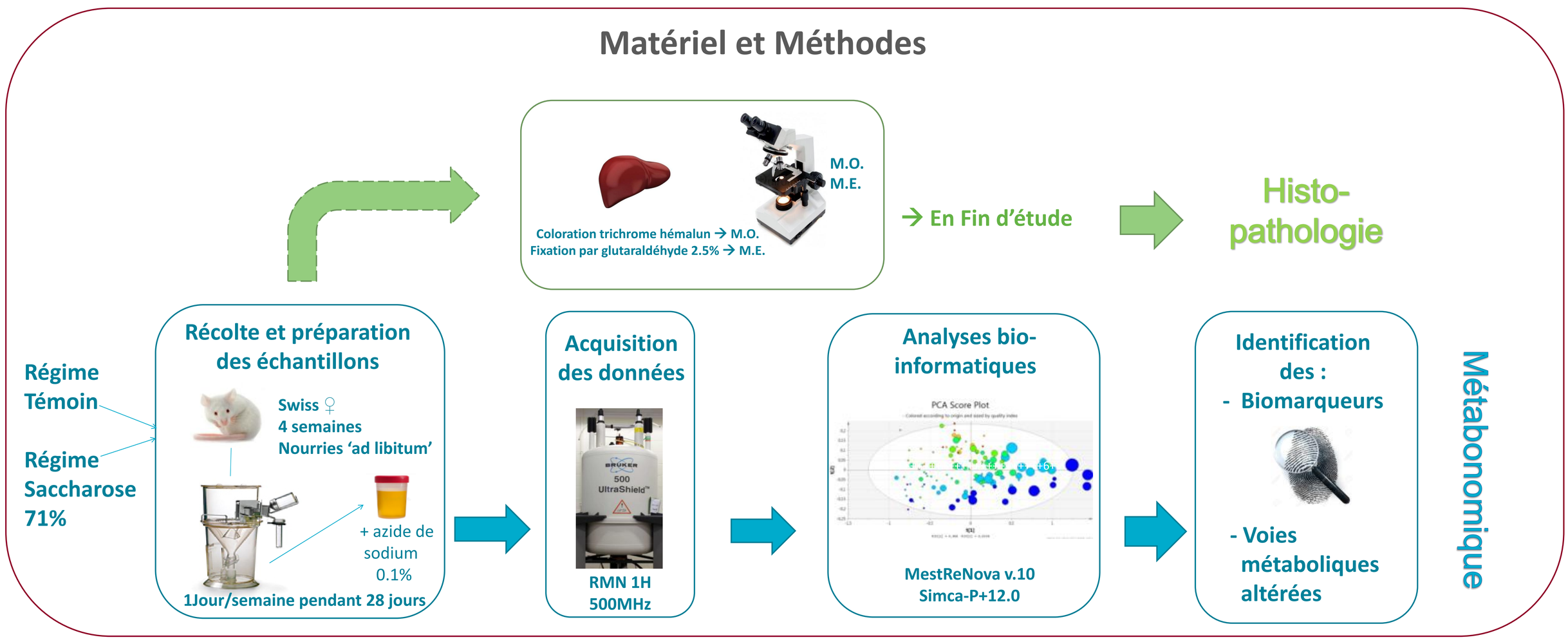

Résultats

On observe que le poids des souris nourries sur le régime saccharose augmente faiblement (+/-7%) par rapport à celles nourries au régime 'Carfil', bien que la prise alimentaire soit isocalorique dans les 2 groupes d'animaux.

Les analyses multivariées montrent que les souris exposées au saccharose se séparent nettement dès le premier jour de mise sous régime

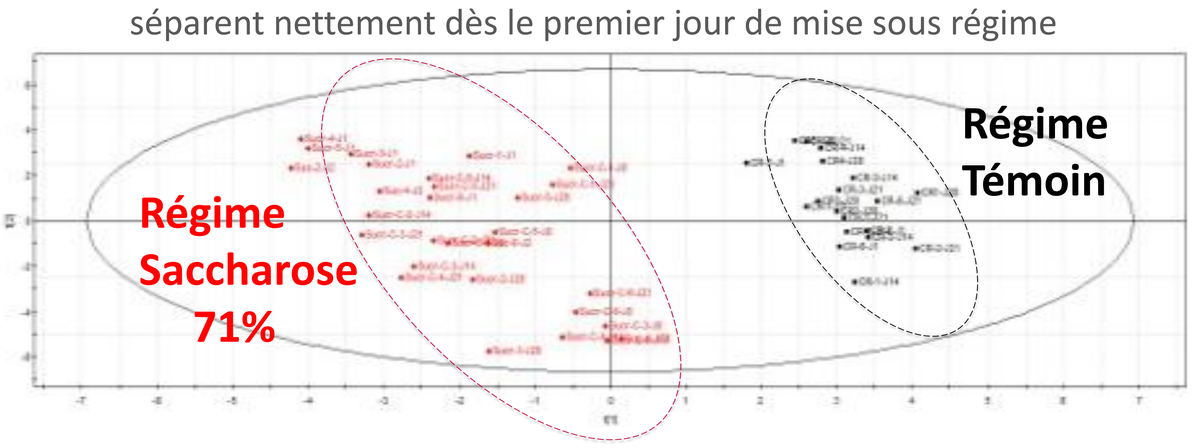

Figure 1 : PLS (Score Scatter Plot) de l'ensemble des échantillons d'urines séparés en 2 groupes: Régime témoin« Carfil » en noir et régime saccharose en rouge.

On observe une augmentation de l'excrétion urinaire de saccharose et de fructose et une diminution importante de l'excrétion de citrate, d' α-céto-glutarate, de cis-aconitate, mais aussi d'allantoïne, de taurine et de TMAO.(Fig.2.)

Enfin, bien que les prises alimentaires soient isocaloriques, les études histopathologiques montrent qu'une stéatose survient en 28 jours (Fig.3.) sans signes majeurs d'inflammation, uniquement chez les animaux exposés au saccharose.

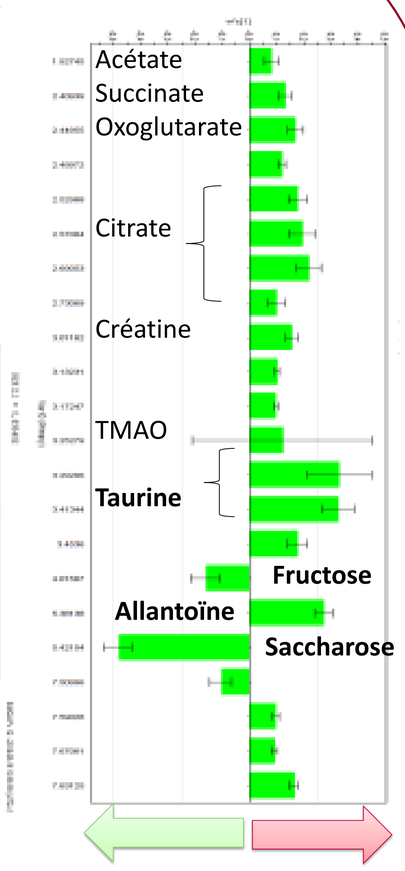

Figure 2 : Loading Column plot correspondant

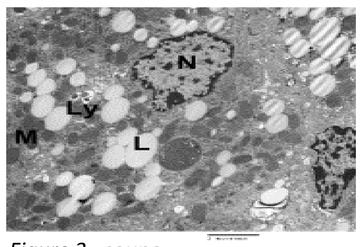

Figure 3 : coupe histologique représentant la stéatose N:noyau; Ly:lysosome; L:lipides; M: Mitochondries

Discussion

Lorsque le saccharose est ingéré en excès, l'activité disaccharidasique des cellules de l'intestin grêle est débordée et une faible part de ce saccharose non hydrolysé passe dans le sang, puis est excrété rapidement dans les urines.

Le saccharose hydrolysé en excès passe dans le sang sous la forme de glucose et fructose. Le fructose en excès, est utilisé rapidement pour la synthèse hépatique de triglycérides. Une fructosurie est néanmoins observée.

Tous les autres métabolismes dépendants de la glycolyse et du cycle de Krebs sont modifiés ainsi que ceux dépendants de la dégradation des bases puriques vers l'acide urique et l'allantoïne suggérant une augmentation de la synthèse de l'ATP et des triglycérides.